Z klinické studie vyplývá, že krytí AQUACEL™ Ag+ prokazuje uzavření rány u obtížně se hojících ran

Nové krytí pomáhá i u ran, kde je zhoršené hojení kvůli možnému výskytu biofilmu nebo kvůli infekci, vytvořit podmínky pro příznivé hojení.

Klinické hodnocení antimikrobiálního krytí nové generace při jeho použití na akutních a chronických ranách v reálné praxi

Michael Walker, Daniel Metcalf, David Parsons, Philip Bowler.

Publikováno v časopise *Journal of Wound Care*, leden 2015; 24:1, 11-22.

Hlavní poznatky:

- Studie ukazuje, že používání nového krytí AQUACEL™ Ag+* bylo spojeno s vývojem podmínek v ráně příznivých pro začátek hojení, a může tedy ve výsledku přinést úsporu nákladů.
- Studie, ve které se u každého ze 113 pacientů** sledovala jedna rána během léčebného období trvajícího v průměru 4,1, ukázala, že u:
  - 95% z celkového počtu ran došlo buďto ke zlepšení stavu nebo k úplnému zhojení, přičemž všechny rány se v průměru zmenšily o 73%.
  - 63% z celkového počtu ran bylo dosaženo nejméně 75% redukce velikosti.
- Na základě těchto výsledků a při aplikaci nedávno zveřejněné metody pro výpočet nákladů na péči o rány zkoušející odhadli přibližnou úsporu 30% nákladů na primární krytí při použití krytí AQUACEL™ Ag+.[2]

Metody:

- Mezinárodní (účast 15 zemí), nerandomizovaná studie se 113 pacienty** s ránami, u kterých hrozilo riziko vzniku infekce nebo které již byly infikované.
- U 74% z nich bylo podezření na výskyt biofilmu; většinu ran (64%) tvořily buďto žilní bércové vředy (52%) nebo diabetické vředy na noze (12%); u většiny ran byly navíc pozorovány klinické příznaky infekce.
- Nebyla definována žádná přísná kritéria pro zařazení nebo vyřazení ze studie; do studie byli zařazeni pacienti s nejrůznějšími pomalu se hojícími nebo nehojícími se chronickými či akutními ránami nebo ránami, jejichž stav se zhoršoval.
- Byla zaznamenána a porovnána zhodnocení ran na začátku a na konci studie, aby bylo možné zhodnotit vývoj stavu rány, objem rány, stav okolní kůže, tkáně nacházející se v lůžku rány a množství exsudátu.

Výsledky:

Graf 1: Klinické projevy infekce[1]

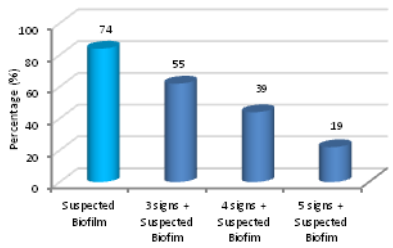

Graf 2: Střední doba do začátku hojení[1]

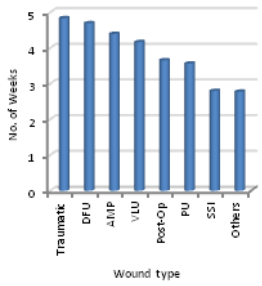

Graf 3 : Průměrná redukce objemu rány[1]

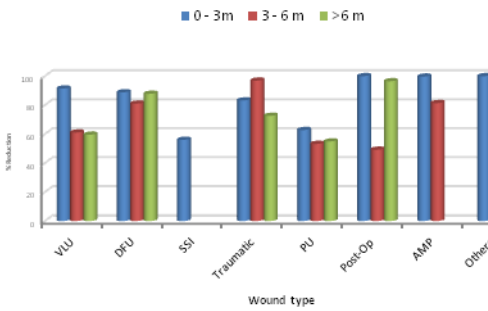

VLU = žilní bércový vřed; DFU = diabetický vřed na noze; SSI = infekce v místě chirurg. výkonu; PU = dekubit

- Na začátku studie se stav rány u 26 pacientů (23%) zlepšoval, u 65 (58%) byl neměnný a u 22 (19%) se zhoršoval. Hodnotily se klinické projevy infekce (bolest, zarudnutí, exsudát, otok, zápach) a výskyt biofilmu, buďto již potvrzený nebo pokud na jeho výskyt bylo podezření. Různé stavy ran v procentech s několika zřejmými klinickými projevy infekce znázorňuje ***Graf 1***.
- Střední dobu do začátku hojení při použití krytí AQUACEL™ Ag+ u všech hodnocených typů ran ukazuje ***Graf 2***.
- Na konci léčebného období byla zaznamenána výrazná redukce velikosti ran. Průměrný úbytek objemu ran v průběhu času od hodnocení provedeného na začátku do hodnocení provedeného na konci studie znázorňuje ***Graf 3***. Průměrná délka léčebného období pro provedení tohoto hodnocení byla 4,1 týdne (+/- 1,7 týdne), během kterého se většina ran buďto #zahojila nebo se jejich stav zlepšil (n=107; 94,7%).
- Bylo zaznamenáno snížení přítomnosti nekrózy a povlaku (slough), zvýšení tvorby granulační a epitelizační tkáně, snížení množství exsudátu a zlepšení stavu kůže kolem rány.

Reference:

1. Walker M.; Metcalf D.; Parsons, D.; Bowler P. Klinické hodnocení antimikrobiálního krytí nové generace na akutních a chronických ranách v reálné praxi. *Journal of Wound Care* 2015; 24:1, 11-22.
2. Harding K, Posnett J, Vowden K. Nová metodika pro výpočet nákladů na péči o rány. *Int Wound J* 2013; 10:623–629.

* Krytí neobsahovalo zpevňující přízi, ani nemá vyšší absorpční kapacitu krytí AQUACEL™ Ag+ Extra™.
** U 8 ze skupiny 121 pacientů zahrnutých do hodnocení byly údaje neúplné.